

- ment [J]. *Ophthalmology*, 1995, 102:1702-1705.
- [16] Targino A, Costa RA, Calucci D, et al. OCT findings in macular hole formation in eyes with complete vitreofoveal separation [J]. *Ophthalmic Surg Lasers Imaging*, 2008, 39: 65-68.
- [17] Aras C, Ocakoglu O, Akova N. Foveolar choroidal blood flow in idiopathic macular hole [J]. *Int Ophthalmol*, 2004, 25: 225-231.
- [18] Reibaldi M, Boscia F, Avitabile T, et al. Enhanced depth imaging optical coherence tomography of the choroid in idiopathic macular hole: A cross-sectional prospective study [J]. *Am J Ophthalmol*, 2011, 151:112-117.
- [19] 曾婧, 刘冉, 李加青, 等. 特发性黄斑裂孔患者黄斑部脉络膜厚度分析 [J]. *中华实用眼科杂志*, 2012, 30: 123-126.
- [20] Sharanjeet-Kaur, O'Donaghue E, Murray IJ. Spectral sensitivity in eyes with macular holes and their fellow eyes [J]. *Clin Exp Optom*, 2003, 86:385-389.
- [21] Tuzson R, Varsanyi B, Nagy BV, et al. Role of multifocal electroretinography in the diagnosis of idiopathic macular hole [J]. *Invest Ophthalmol Vis Sci*, 2010, 51:1666-1670.
- [22] Ezra E, Wells JA, Gray RH, et al. Incidence of idiopathic full-thickness macular holes in fellow eyes: A 5-year prospective natural history study [J]. *Ophthalmology*, 1998, 105: 353-359.
- [23] Ikuno Y, Kawaguchi K, Nouchi T, et al. Choroidal thickness in healthy Japanese subjects [J]. *Invest Ophthalmol Vis Sci*, 2010, 51:2173-2176.
- (收稿日期: 2013-01-11)

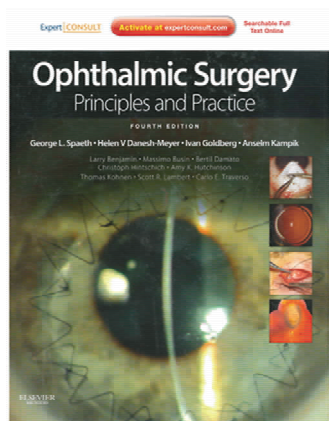
· 书 评 ·

眼科手术：实践与原则（第4版）

Ophthalmic Surgery: Principles and Practice (4th ed.) (2012)

主编: George L. Spaeth, Helen V. Danesh-Meyer, Ivan Goldberg, Anselm Kampik

出版商: Elsevier



本书汇聚了眼科手术所必须知道也应该知道的关键信息, 共分9部分, 基本涵盖了眼科手术的各个方面。第一部分眼科手术的基本原则, 包括眼科手术的基本步骤以及优秀的眼外科医师应具备的素质。

第二部分详细讲述了白内障手术, 包括发展历史、基本原则、术前准备、手术步骤及术后注意事项。第三部分主要讲述了角膜手术, 包括角膜及前节创伤的处理、结膜瓣手术、翼状胬肉手术、准分子激光治疗性角膜手术、角膜移植以及人工角膜等。第四部分是关于屈光手术、包括角膜地形图和波前分析、准分子激光和飞秒激光、有晶体眼的人工晶体植入以及透明晶体摘除等手术方式。第五部分介绍了青光眼手术, 包括滤过手术、青光眼并发白内障的手术处理、青

光眼术后的处理、非穿透性青光眼手术、青光眼引流阀及激光虹膜周切等多种手术方式。第六部分主要是有关眼部整形手术, 包括眼睑整形手术、泪道手术及眼球摘除义眼植入等手术。第七章是介绍眼外肌手术, 主要为斜视矫正术。第八章重点讲述了玻璃体视网膜手术, 包括手术的基本原理, 基本操作以及视网膜脱离手术、糖尿病视网膜病变的手术治疗和黄斑手术等。最后一章则是主要关于眼部肿瘤的手术处理。

本书内容极其丰富, 基本涵盖了眼科各个亚专科的手术原则和基本手术方式, 最为突出的特点就是丰富清晰的图片和各种详细的示意图, 有助于读者理解书中内容。本书文笔清晰, 图文并茂, 适合眼科初级医师了解基本手术原则, 增加对临床手术原则的理解; 同时也适合亚专科的医师了解其他亚专科的基本手术原则, 扩展知识面。

(北京协和医院眼科 陈 迪)
(中国医学科学院图书馆 供稿)